



LA PUBALGIE... LA CLINIQUE



Dr Romain COLLIN - Dr Damien SANFILIPPO

Médecine de l'Appareil Locomoteur et Traumatologie du
Sport - CHU de Liège



Définition

*Symptomatologie douloureuse centrée sur le **carrefour pubien**, survenant dans le contexte d'une **activité sportive** significative, qui regroupe **3 entités anatomocliniques** habituellement décrites et associées à des degrés divers selon les cas:*

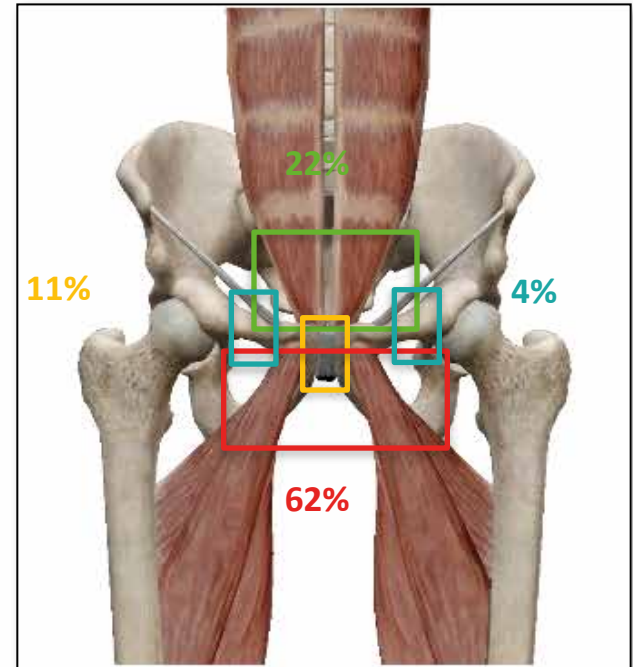
- *La tendinopathie des adducteurs*
- *L'arthropathie symphysaire*
- *La pathologie pariéto-abdominale*



Epidémiologie

Incidence : 2 à 5 %

- **Football : 9,5 – 24%** ←
(Ekstrand 1983; Nielsen 1989; Gibbon 1999;
Nicholas 2002 , Giza 2005)
- **Hockey sur glace : 10 – 20%**
(Molsa 1997; Irshad 1997; Kluin 2004)
- **Handball : 10%** (Shadanfar 2011)
- **Rugby**
- **Ski de fond**
- **Escrime**





Les éléments anamnestiques

La douleur

- Localisation initiale et irradiations
- Mode d'apparition
- Évolution dans la durée et chronicité
- Rythme
- Majoration lors de l'hyperpression abdominale
- Répercussions fonctionnelles sportives / domestiques
- Réponses aux AINS

Autres signes associés

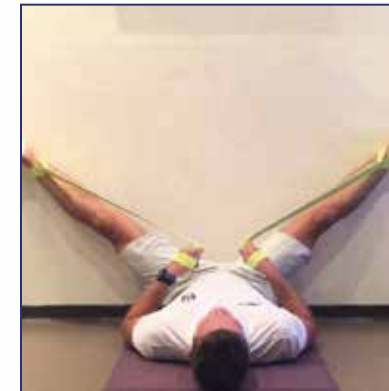

- Sensations de craquement symphysaire



Les éléments anamnestiques

Les facteurs favorisants

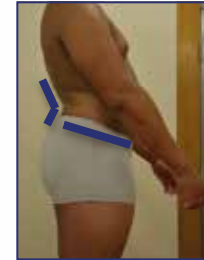- Activité pratiquée et niveau sportif
- Place dans le jeu
- Charge d'entraînement
- Technopathies
- Facteurs de risque de tendinopathie



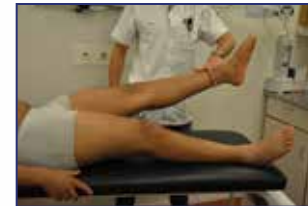

Examen clinique

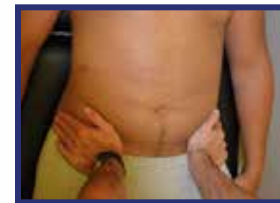Bilan
morphologique
loco-régional



Structures
Musculo-tendineuses



Symphyse



Orifices inguinaux





Examen clinique

**Bilan
morphologique
locorégional**

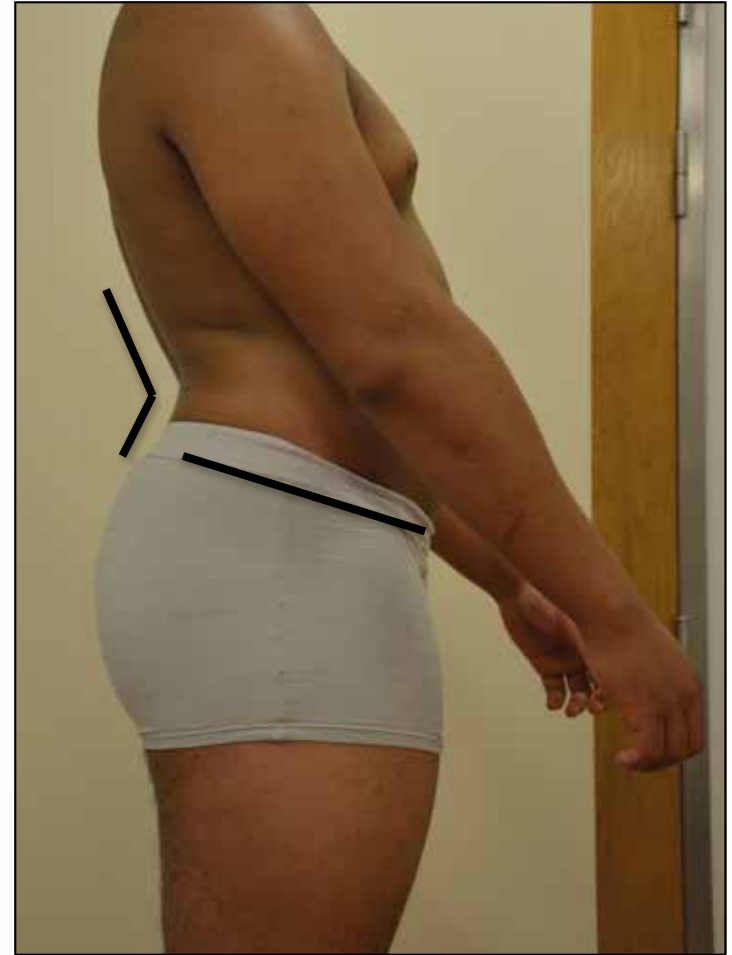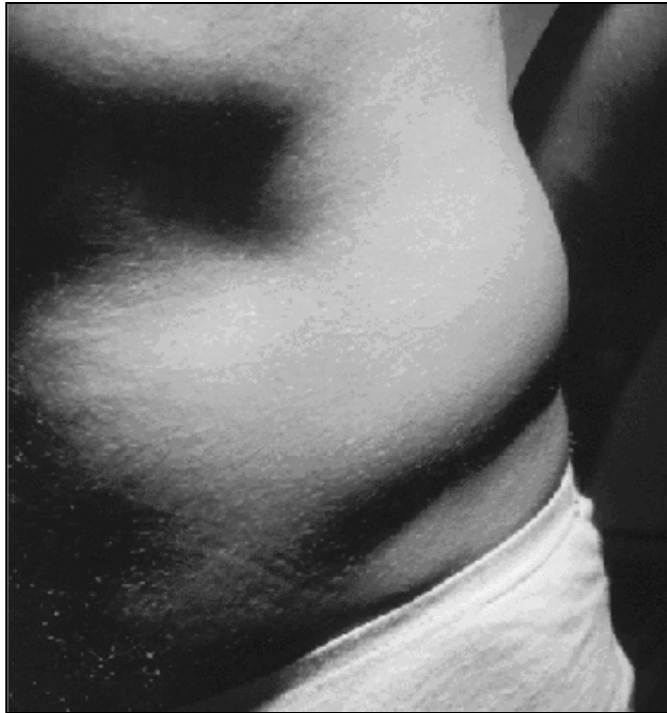- Mobilité du rachis lombaire
- Hyperlordose
- Antéversion du bassin
- Inégalité de longueur des membres inférieurs
- Signe de Malgaigne
- Mobilité des hanches
- Raideur chaîne postérieure





**Bilan
morphologique
loco-régional**

Examen clinique





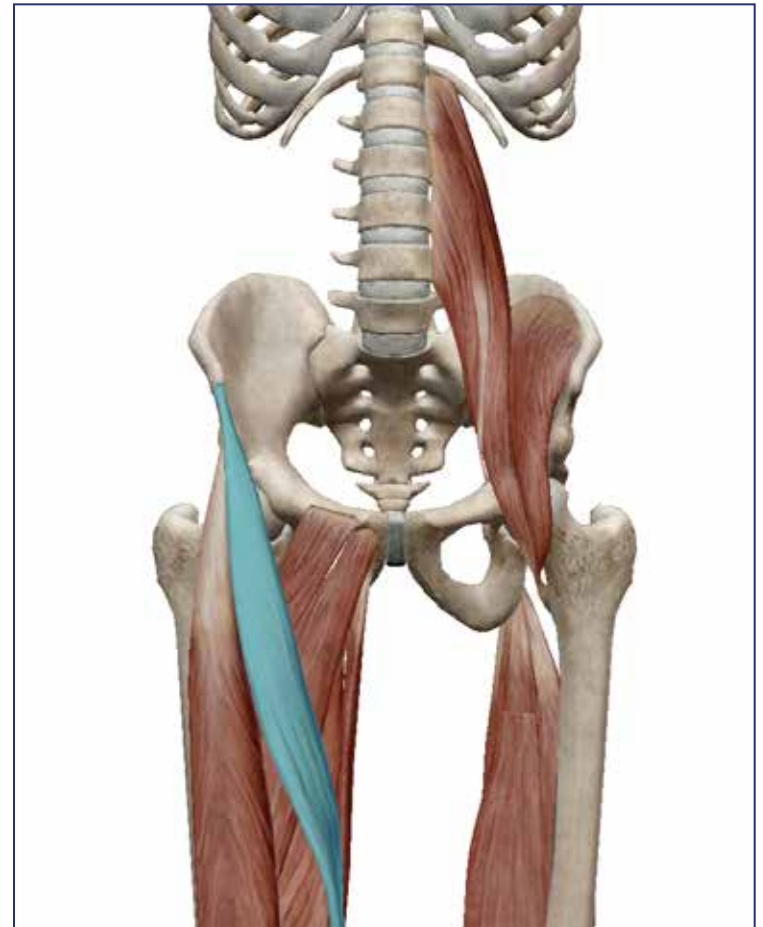Structures musculo-tendineuses

MISE EN
TENSION PASSIVE

CONTRACTION
ISOMETRIQUE
RESISTEE
EXCENTRIQUE

PALPATION

Examen clinique

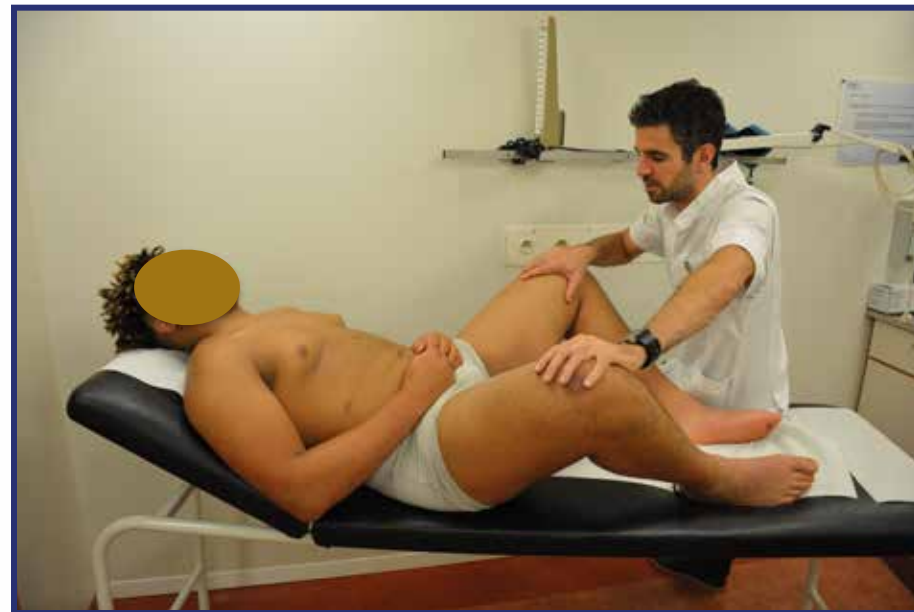
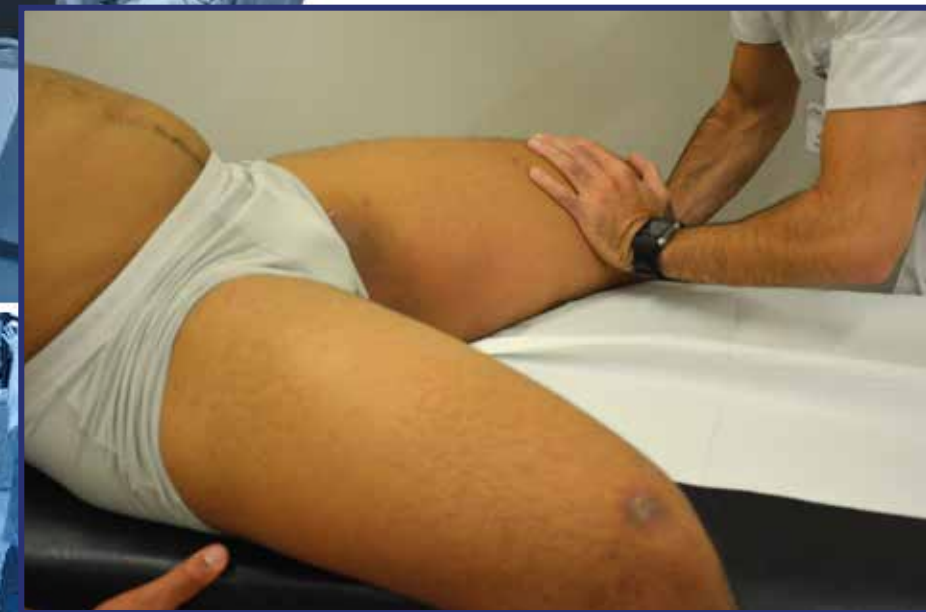


**Structures
musculo-tendineuses**

ADDUCTEURS

Examen clinique

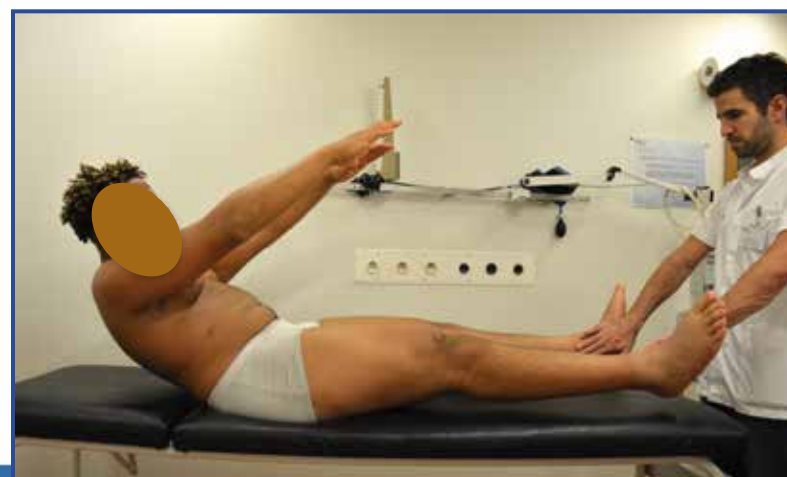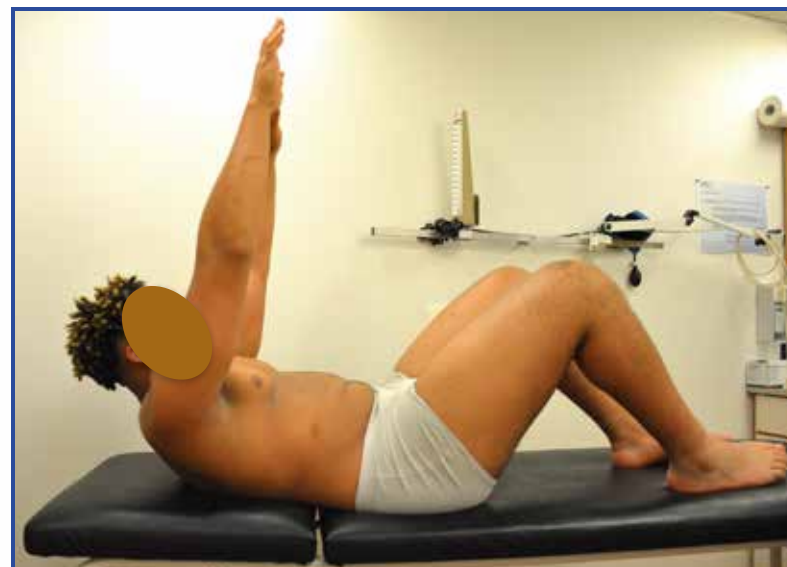

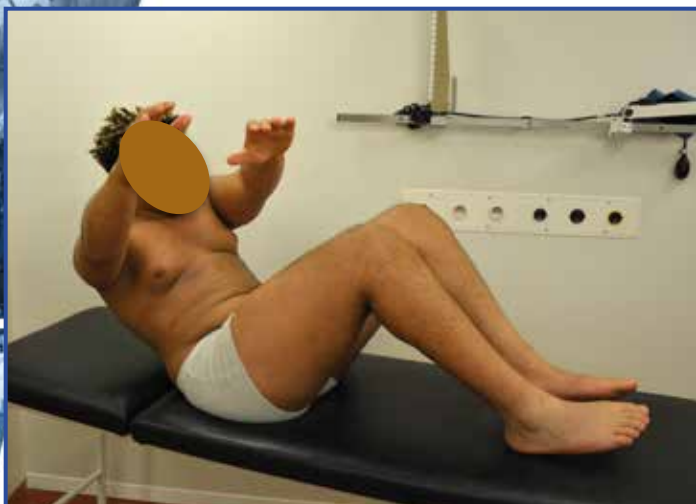


Les structures
Musculo-tendineuses

ABDOMINAUX

Examen clinique

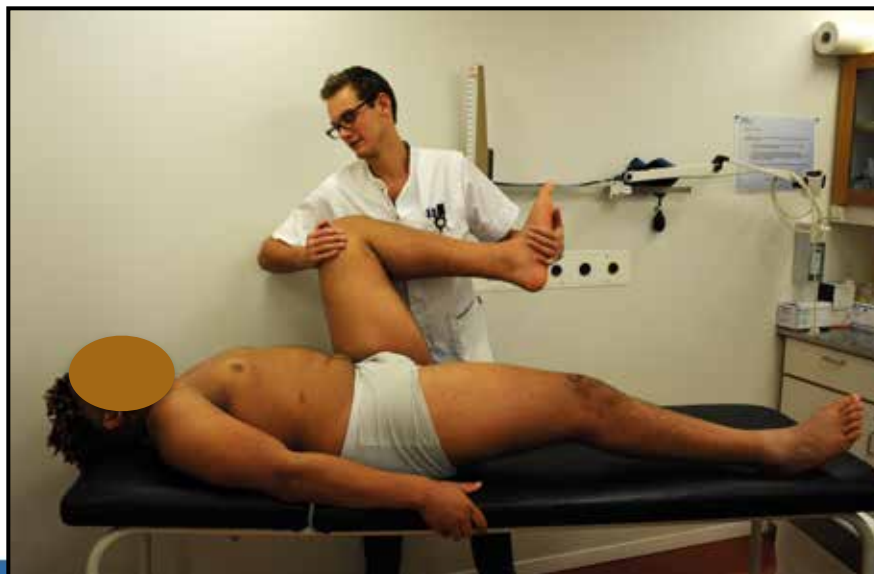
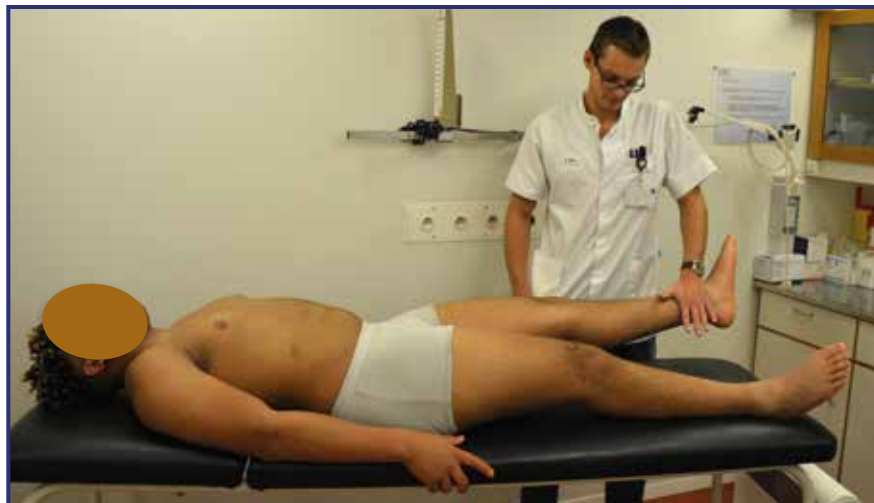
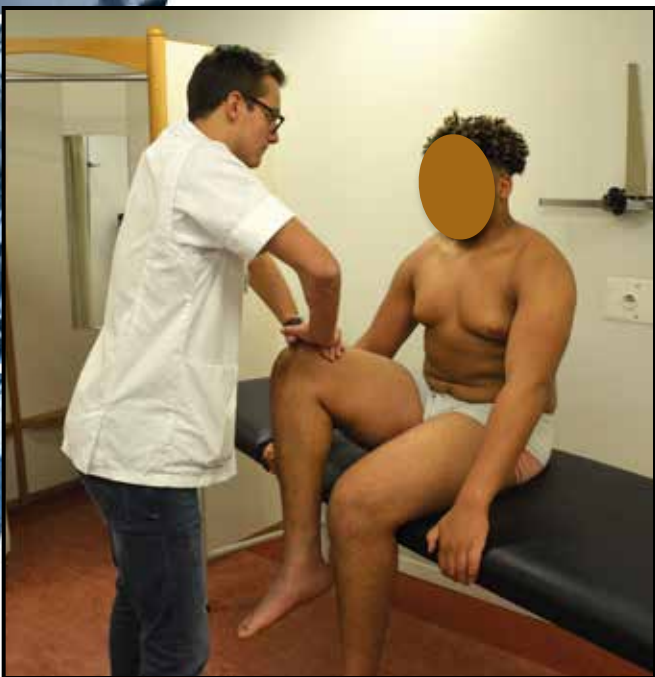

Examen clinique

**Les structures
musculo-tendineuses**

PSOAS-ILIAQUE

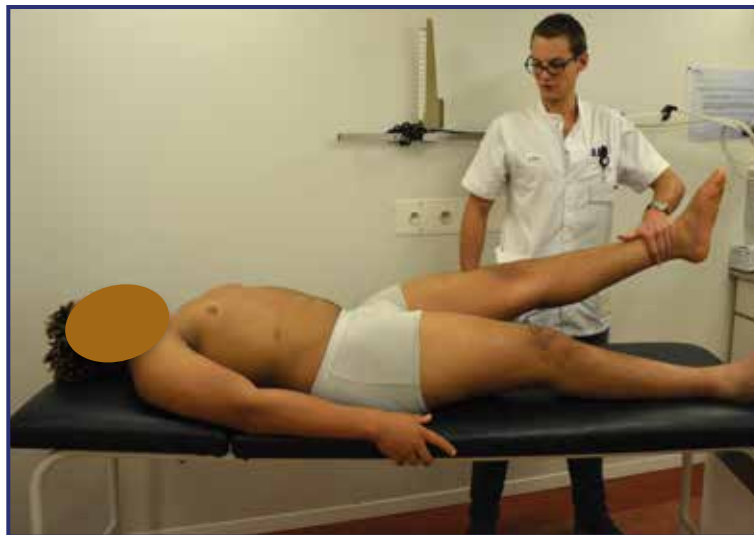
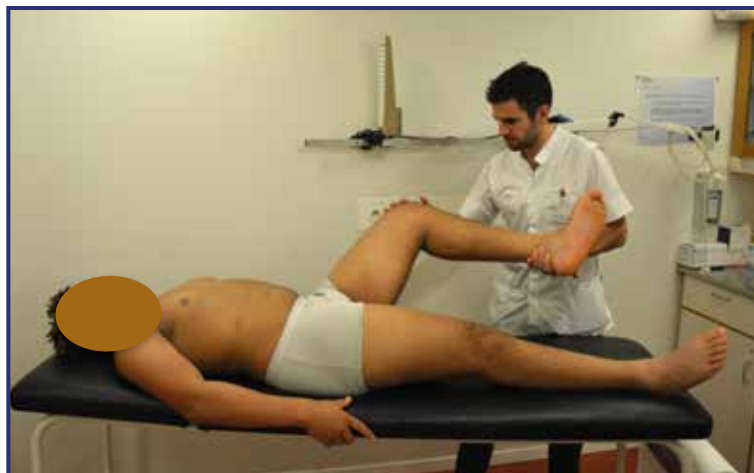
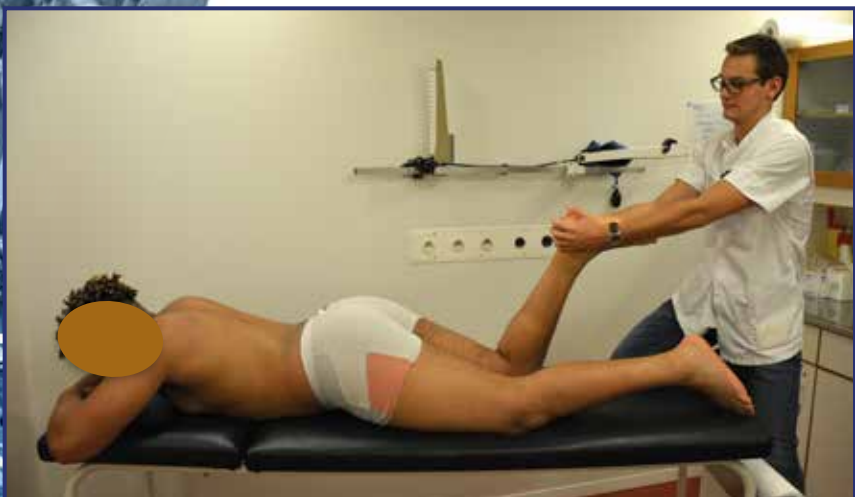

**Les structures
musculo-tendineuses**

AUTRES TESTINGS

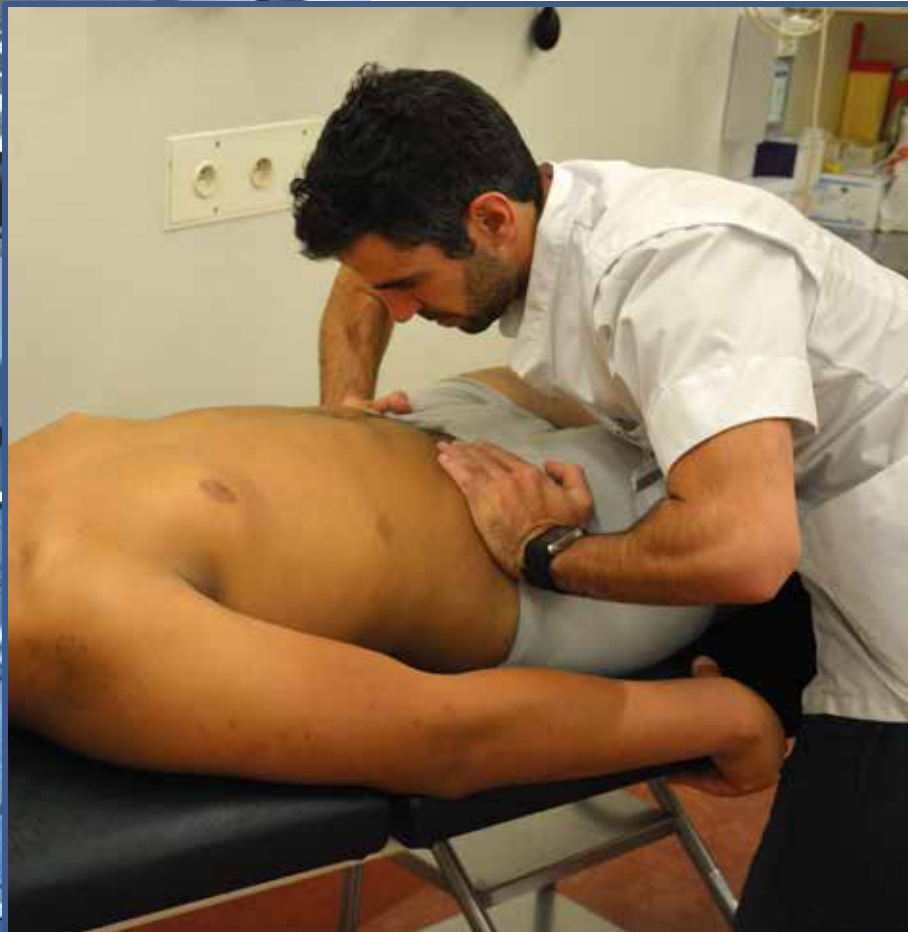Examen clinique





Symphyse

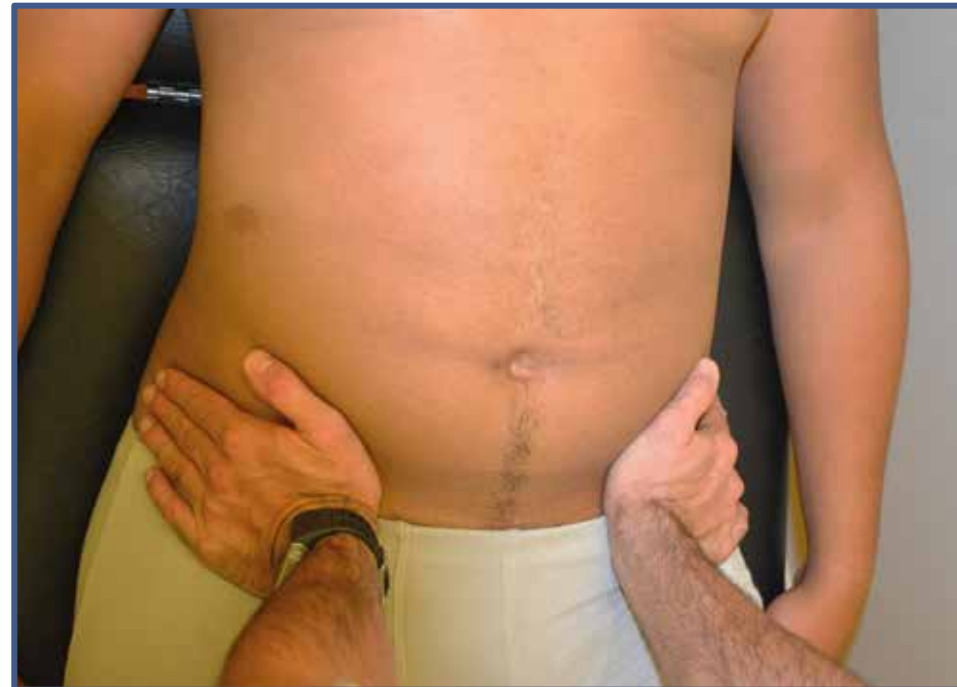Compression



Examen clinique

+ Palpation

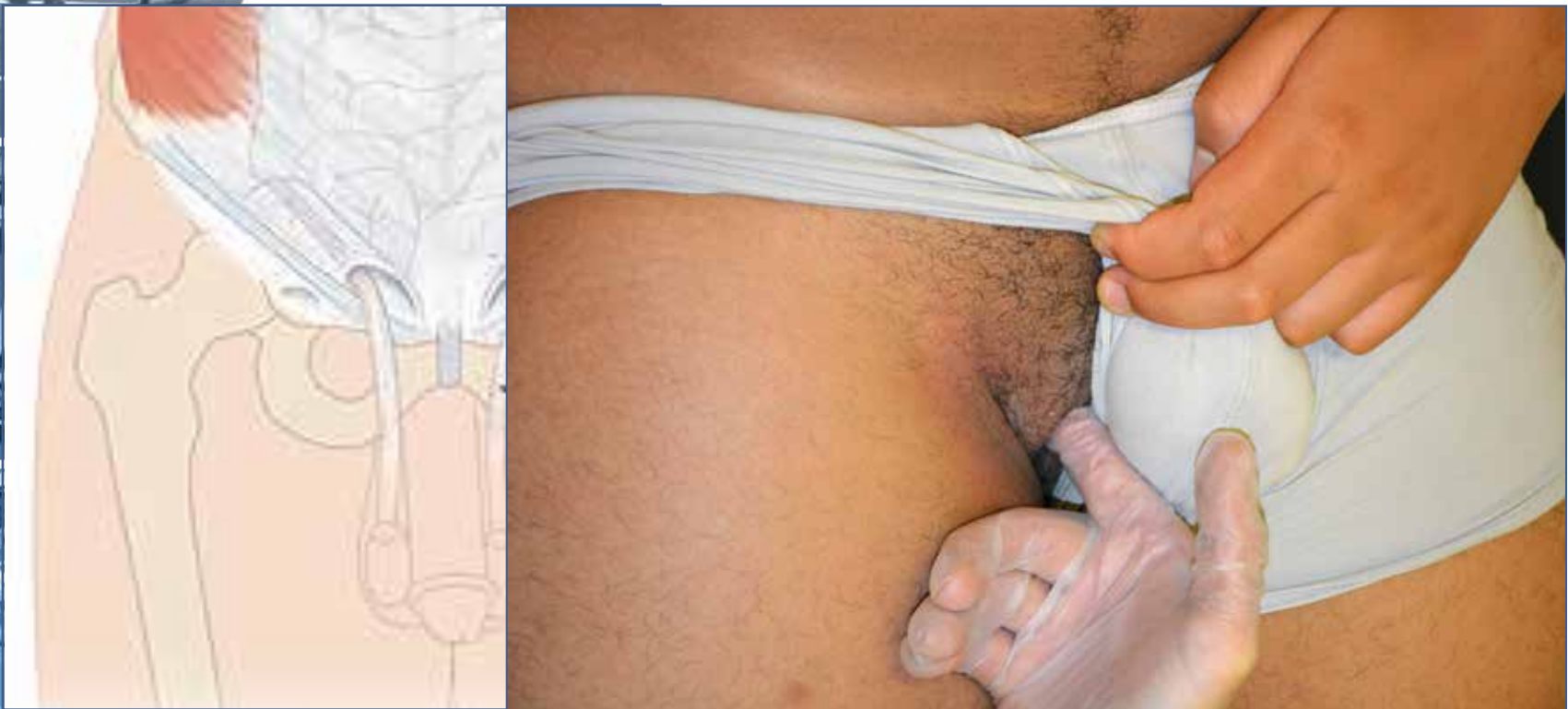Traction





Examen clinique

Orifices inguinaux



Taille de l'ouverture – tonicité du pilier interne – douleur



TAKE HOME MESSAGE

Challenge diagnostique vu la complexité anatomique du carrefour pubien

- Anamnèse détaillée
- Examen clinique complet systematique
- Ouverture d'esprit...



Merci pour votre attention !

