# Pathologies pelvi-fémorales Douleurs inguino-pubiennes du sportif


**Prof. Dr Jean-Michel CRIELAARD**

**Université et CHU de Liège**


Samedi 22 octobre 2016



4e Colloque Sports²

"La Pubalgie du sportif"

# Pubalgie :

« 
- Syndrome pubien chronique du sportif
- D'origine micro-traumatique (le plus souvent)
- En rapport avec souffrance canal inguinal »

# Pathologies pelvi-fémorales du sportif

## (Symptomatologie clinique)

- **Douleur :**
  - Mécanique (⊕ par activités, ⊖ par repos)
  - Inflammatoire (matinales, au repos, raideur prolongée)
  - Aiguë ⊕ flexum hanche ⊕ signes généraux (infection)
  - Nocturne – constante – progressive (néoplasie)
- **Amplitude limitée :**

  (Mobilisation <u>passive</u> !)
- **Boiterie :**
  - Déficit amplitude
  - Déficit musculaire → **Glutéal moyen** / **Grand glutéal**
  - Raccourcissement membre inférieur (> 2 cm)
  - Esquive appui douloureux

# Diagnostic différentiel douleurs pubiennes :

1) Etiologies tendineuses
2) Etiologies articulaires
3) Etiologie capsulaire
4) Etiologies osseuses
5) Syndromes canalaires
6) Pathologies viscérales
7) Autres…

# Douleurs inguino-pubiennes sportif

## 1. Etiologies tendineuses

- Tendinopathie insertion grand droit
- Tendinopathie insertion moyen adducteur
- Tendinopathie insertion droit antérieur
- Pathologie du psoas iliaque

# Pathologie du psoas iliaque

- Hématome post-traumatique
- Bursopathie
- Ressaut antérieur hanche
- Tendinopathies
- Lésions myo-tendineuses
- Enthésopathies
- Avulsion apophysaire (petit trochanter)

# Bursopathie psoas iliaque

- Quasi constante…
- Bourse séreuse
- Normalement virtuelle…
- Parfois volumineuse
- Communication articulation coxo-fémorale :
  - 15% (sujets sains)
  - 30% (patients coxopathie)
- Primitive (micro-traumatique)
- Secondaire (atteinte coxo-fémorale)

# Pathologie complexe pelvi-fémoral sportif

## Bursopathie psoas iliaque

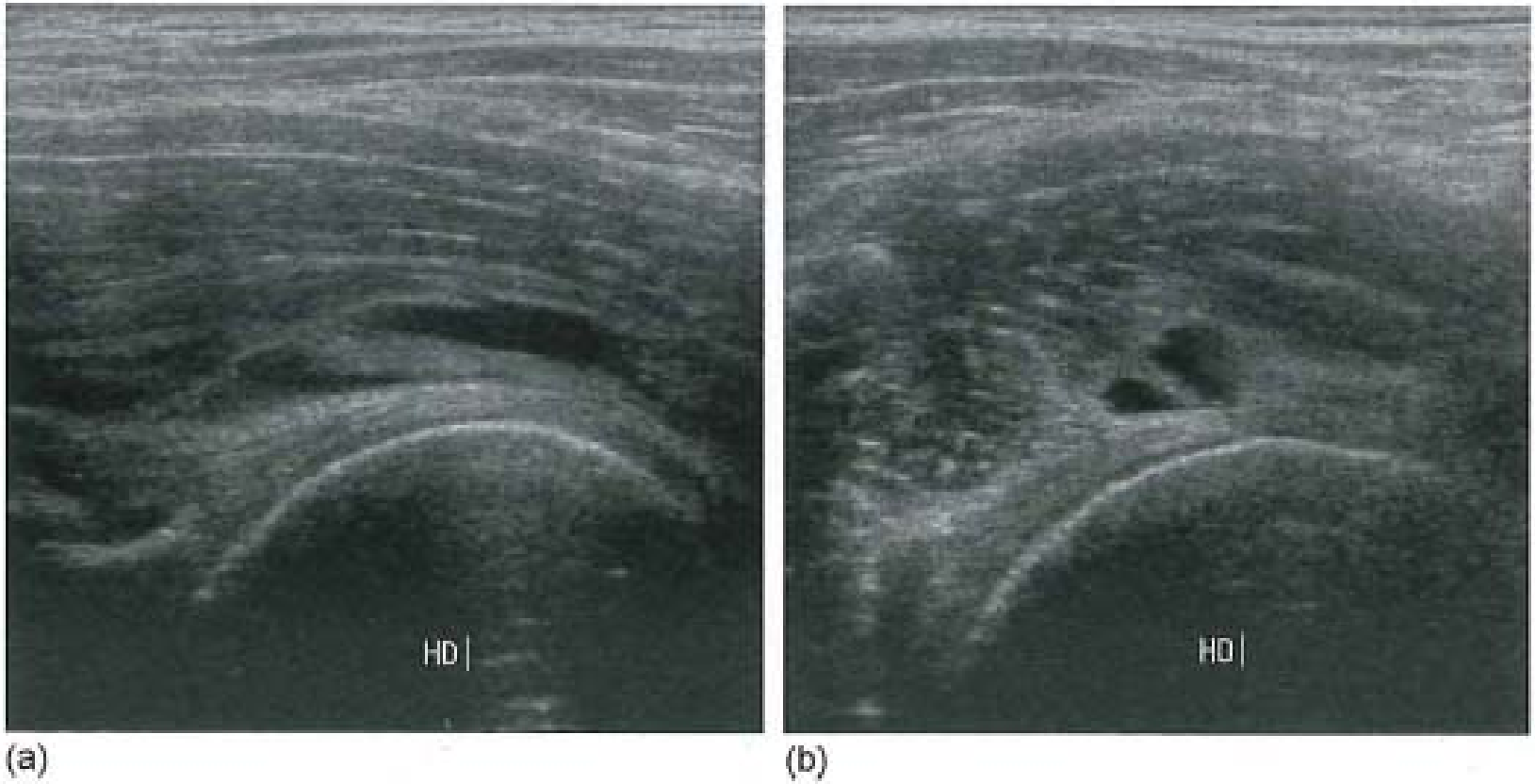


**Coupes échographiques longitudinale (a) et axiale (b) jonction myotendineuse** formation liquidienne encapsulée, entourant tendon iliopsoas d'aspect normal.

# Pathologie complexe pelvi-fémoral sportif

## Bursopathie psoas iliaque

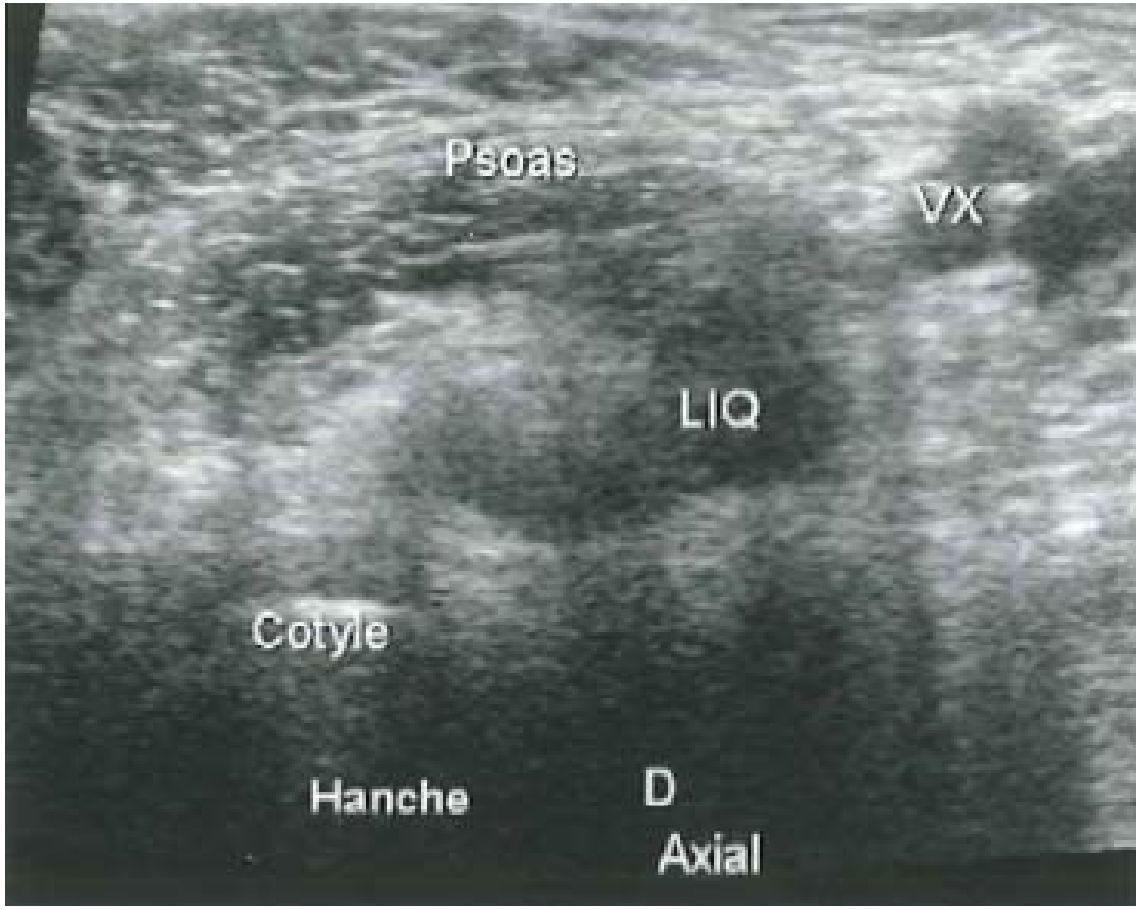


**Bursite psoas iliaque au versant médial muscle, sous paquet vasculonerveux**

# Pathologie complexe pelvi-fémoral sportif

## Bursopathie psoas iliaque sur fissuration labrum

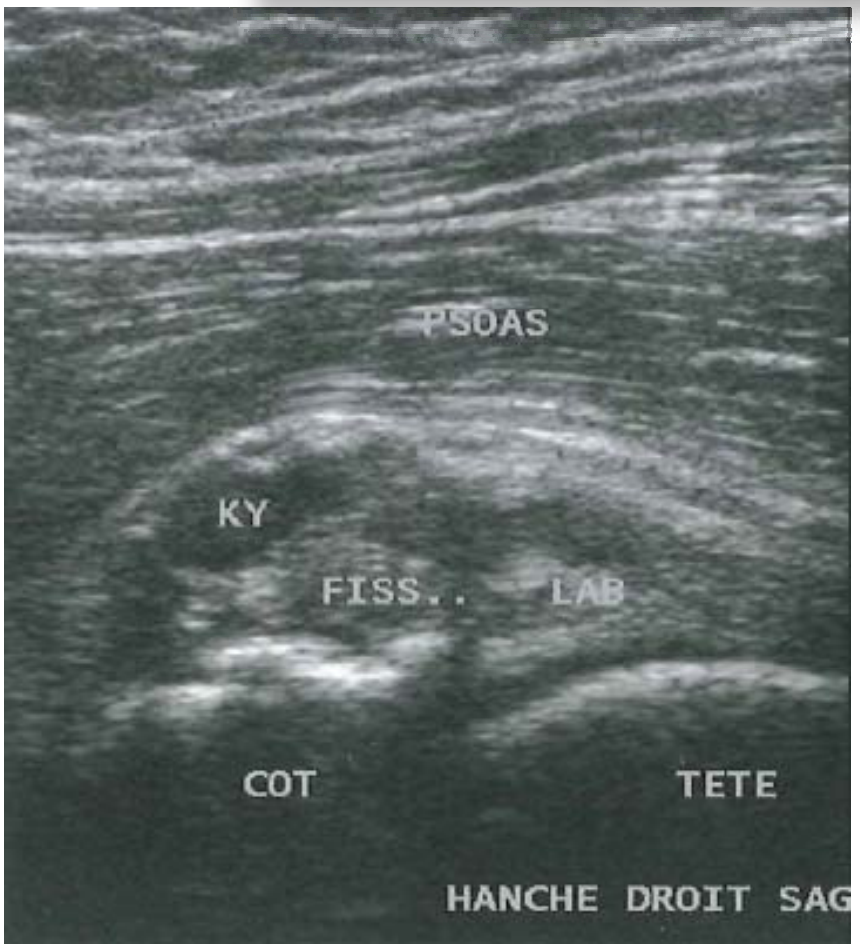


**Fissuration labrum,**
**formation collection kystique au versant profond psoas à l'origine**
**douleur inguino-pubienne chronique.**

# Ressaut antérieur hanche (psoas iliaque)

- « Snapping syndrome »
- Passage tendon sur éminence ilio-pectinée
- Flexion – extension hanche
- Mouvement glissement et rotation :
  - Tendon psoas
  - Fibres musculaires médiales iliaque
- Ressaut = dérotation brutale tendon + claquement contre os
- Échographie dynamique ! *

* Deslandes-Guillin et al., *Am J Roentgenology* 2008; 190:576-581

# Pathologies complexe pelvi-fémoral sportif

## Désinsertion myotendineuse iliopsoas

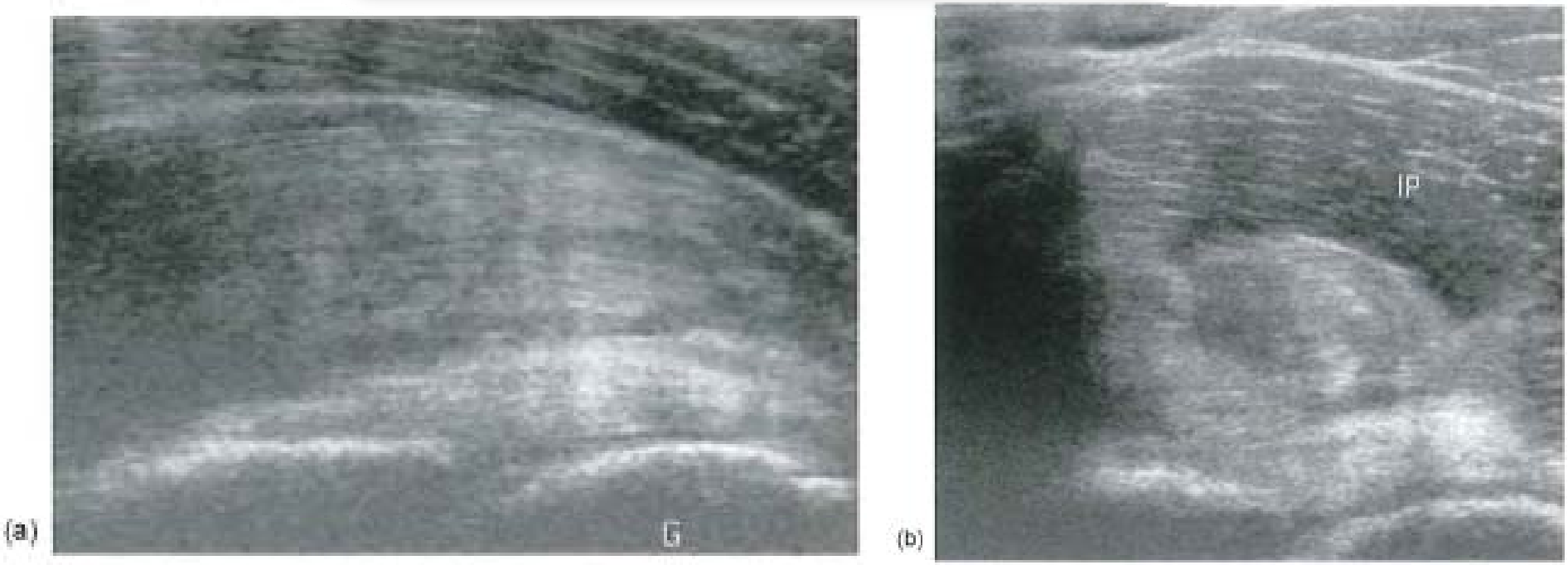


**Coupes échographiques longitudinale (a) et axiale (b) jonction myotendineuse** épaississement antéropostérieur fibres musculaires en avant tendon principal, au sein duquel présence lames liquidiennes parallèles fibres musculaires et interface tendon-muscle.

# Pathologie complexe pelvi-fémoral sportif

## Désinsertion myotendineuse iliopsoas

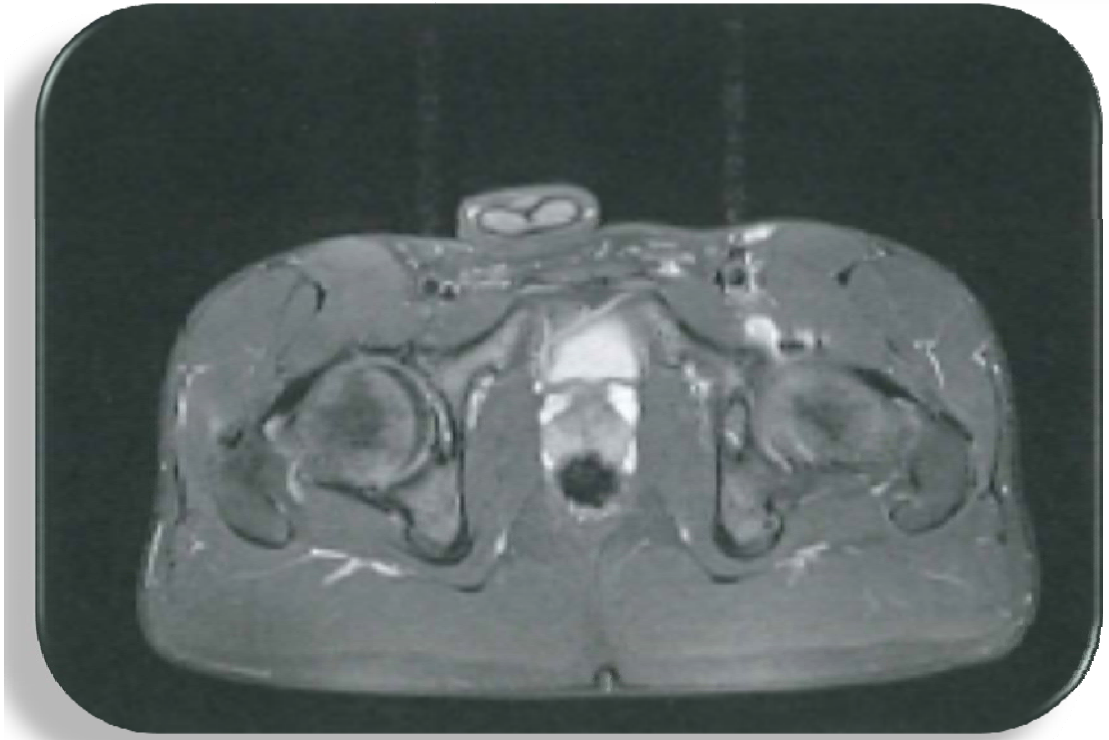

**Coupe IRM axiale en séquence T2**
avec saturation de la graisse.
Hypersignal partiellement liquidien autour tendon iliopsoas infiltrant les fibres musculaires

# Pathologie complexe pelvi-fémoral sportif

**Avulsion petit trochanter**

**Radiographie de face :**
fragment de tonalité calcique
arrachement apophysaire partiel.

# Douleurs inguino-pubiennes sportif

## 2. Etiologies articulaires coxo-fémorales

- Lésions chondrales hanche
- Fissures labrum cotyloïdien
- Conflit fémoro-acétabulaire
- Chondromatose synoviale hanche
- Coxites inflammatoires
- Coxites infectieuses

# 2.1. Lésions chondrales hanche (coxarthrose débutante)

- Douleurs inguinales mécaniques
- Irradiation crurale (genou !)
- Douleurs insidieuses après :
  - marche prolongée
  - exercice physique « forcé »
- Raideur matinale courte durée (20 minutes → 60 min)
- Evolution progressive …
  - Douleurs permanentes
    - Gêne lors moindre mouvement
    - Handicap de plus en plus important

# Pathologie complexe pelvi-fémoral sportif

## Coxarthrose débutante

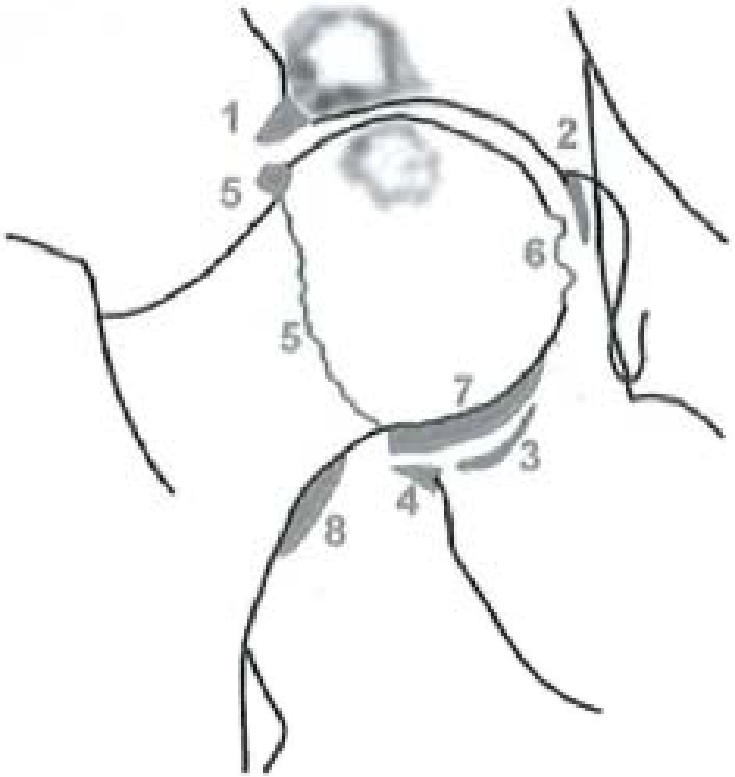

# Risque relatif coxarthrose
# Fonction sport - niveau

| SPORT | AMATEUR | HAUT NIVEAU |
|---|---|---|
| Football | **1,3** | **2,3** |
| Marathons | **1,7** | **2,0** |
| Sports raquette | **2,4** | **3,3** |
| Autres (escrime) | **2,5** | **3,7** |



# 2.2. Fissures labrum cotyloïdien
# Anamnèse (= rechercher traumatisme hanche)

- Grand écart
- Abduction ++
- Coup de pied « retenu »

**Sports grande amplitude**

**(danse, patinage, arts martiaux)**

# Fissures labrum cotyloïdien

- Douleurs inguinales ++ (apparition brutale)
- Parfois :
  - Douleurs trochantériennes
  - Douleurs fessiers
- Irradiation crurale
- Gêne fonctionnelle variable (parfois majeure)
- Résolution rapide
- Risque récidive ++
- Craquements – pseudo-blocages…
- Douleurs en position assise
- Marche quasi normale, parfois boiterie

# Fissures labrum cotyloïdien

## Signes cliniques

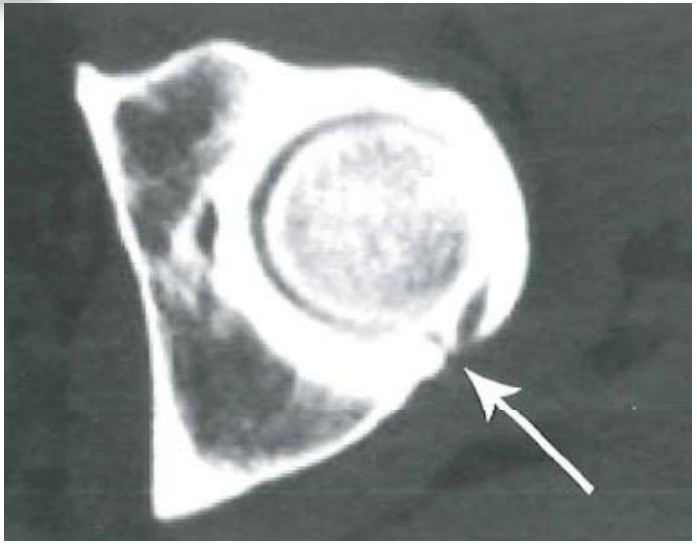

❶ **Examen en décubitus dorsal**

**- Flexion**

**- Rotation interne**

**- Compression axiale**

**→ douleur ! ***

❷ **Diagnostic clinique « insaisissable » ****

* Narvani et al., 2003

** Neuberg et Newman, 2003

# 2.3. Conflit fémoro-acétabulaire *

## Définition

- Conflit : contact anormal
  - Zone antéro-supérieure cotyle
  - Jonction tête – col fémur
- Anomalie dynamique : flexion ++ hanche
- Trois types de conflit :

❶ <u>Effet tenaille</u> (acétabulaire) :

- Excès couverture acétabulaire (coxa profunda)
- Rétroversion acetabulum

❷ <u>Effet CAME</u> (fémorale) :

- Non sphéricité tête fémorale
- Excroissance osseuse jonction tête col
- Décalage hauteur entre tête et col

❸ <u>Forme mixte</u> (acétabulaire ⊕ fémorale)

* Ganz et al., *Clin Orthop* 2003; 417:112-120

# Pathologie complexe pelvi-fémoral sportif

## Conflit fémoro-acétabulaire

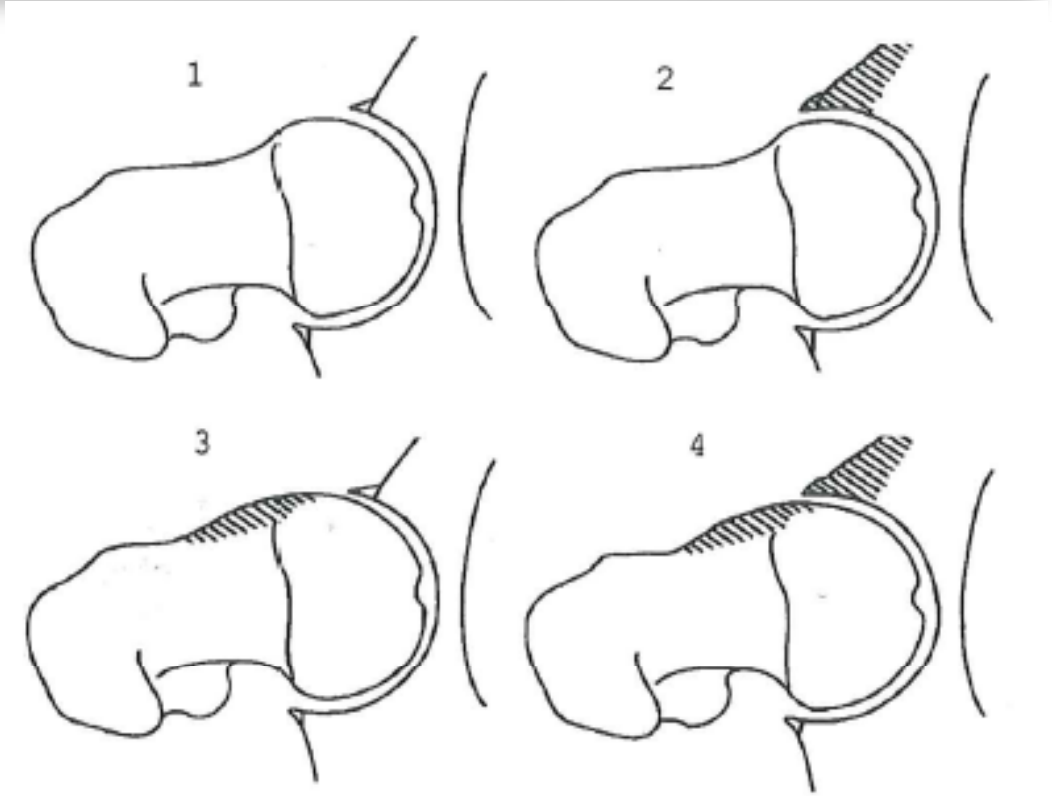


**Schéma des types de conflit :**

1 = aspect normal, 2 = effet tenaille, 3 = effet came, 4 = conflit mixte

# Pathologie complexe pelvi-fémoral sportif

## Conflit fémoro-acétabulaire

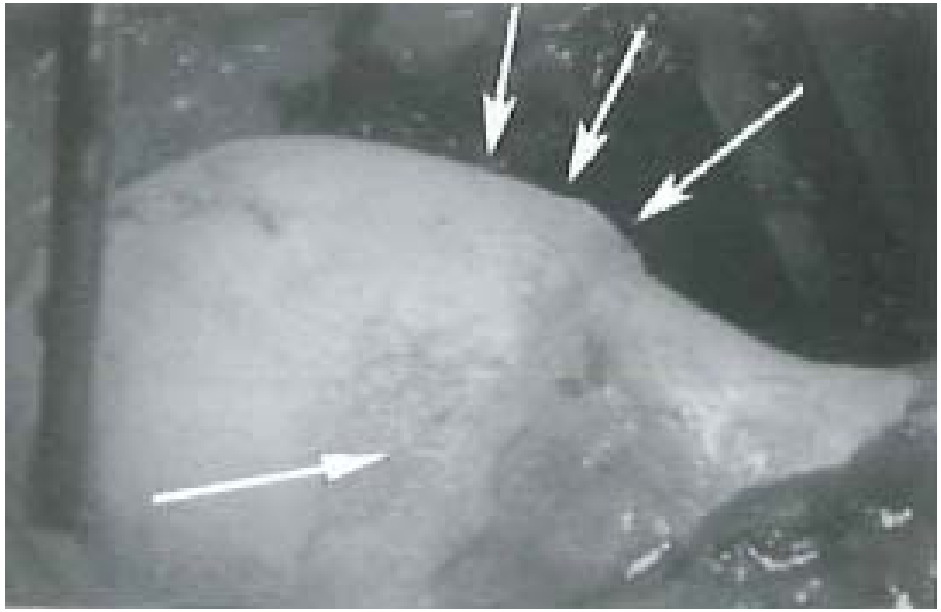

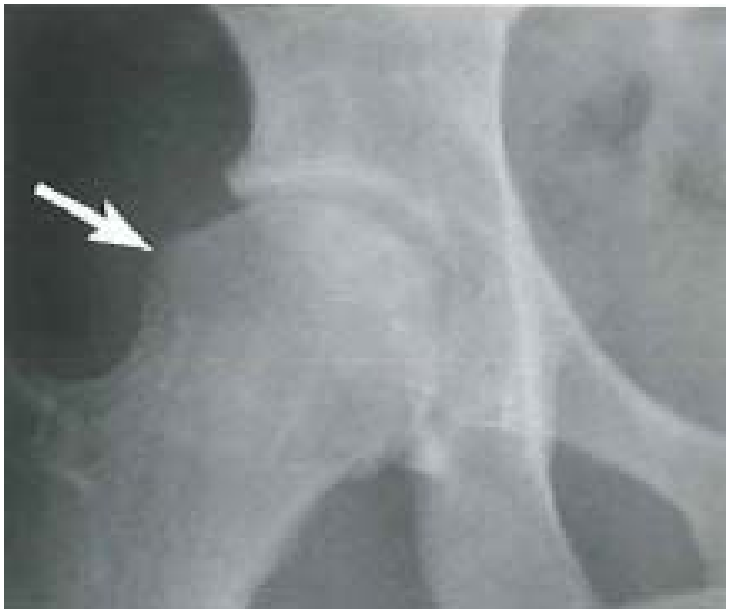

**Jonction tête / col fémorale bossue**.

# Conflit fémoro-acétabulaire

## Anamnèse

- Douleurs inguinales mécaniques
- Provoquées par efforts de moins en moins violents
- Irradiation algique vers adducteurs
- Sports avec mouvements grande amplitude :
  - Sports de combat
  - Football, rugby
  - Danse
  - Gymnastique (artistique, rythmique)

# Conflit fémoro-acétabulaire

## Examen clinique

- Réduction rotation interne !
- Effet <u>tenaille</u> : douleur en rotation externe / extension forcée
- Effet <u>CAME</u> : douleur en flexion-adduction / rotation externe
- Morphotype :
  - Lordose +
  - Antéversion bassin
  - Flexum hanche
  - Rétractions sous-pelviennes antérieures

# 2.4. Chondromatose synoviale hanche

- Relativement rare / forme rétractile *
- Radiographies « normales »
- Interligne articulaire + épais « méga-interligne » (25%) **
- Ostéophyte discret
- Discrète encoche col
- TDM : ostéochondromes à peine calcifiés …
- Arthroscanner : multiples lacunes intra-articulaires

* Lequesne et al., *Skeletal Radiol* 1981; 6:1-10

** Lequesne et al., *Rev Rhum* 1991; 58:699-703

# 2.5. Coxites inflammatoires stade initial (spondylarthrite ankylosante)

- **Contexte « rhumatologique »…**
- **Radiographies successives :**
  - **Pincement interligne articulaire (supéro-médial)**
  - **Hypertransparence modérée (tête – cotyle)**
  - **Érosions contours et toit**
- **IRM = synovite (hyposignal en T1 – hypersignal en T2)**

# Spondylarthropathies

## Diagnostic

- Douleurs nocturnes ou raideur maximale dorso-lombaire
- Douleurs fessières (à bascule)
- Orteil (ou doigt) « en saucisse »
- Oligoarthrite asymétrique
- Enthésopathie calcanéenne
- Sacro-ilétie radiologique
- HLA B27 et/ou antécédent familial
- Présence ou antécédents : psoriasis / balanite
- Urétrite non gonococcique ou cervicite (< 1 mois)
- Diarrhée moins 1 mois avant arthrite / <u>avant arthrite</u>)
- Efficacité rapide (48 h) AINS
- Spondylo-arthropathie

# 2.6. Coxites infectieuses stade initial

- **Impotence fonctionnelle ++**
- **Syndrome inflammatoire (+ à ++)**
- **Radiographie initiale « normale » !**
  - Echographie (épanchement intra-articulaire)
    IRM
  - Ponction (biopsie synoviale) hanche → culture !
  - Hémocultures !

**Si pas de diagnostic et pas antibiothérapie après 2 à 3 semaines …**

- Déminéralisation (tête > cotyle)
- Destruction cartilage (pincement)
- Destruction os (géodes – encoches)

**( ⚠ BK – brucellose !)**

# 3. Etiologie capsulaire
# Capsulite rétractile coxo-fémorale

- **Facteurs favorisants :**
  - **Diabète**
  - **Barbituriques**
  - **Contusion**
- **Clinique : mobilité limitée**
- **RX – TDM – IRM : normales !**
- **Scintigraphie : discrète hyperfixation**
- **Arthrographie (+ mesure capacité articulaire) ***
  - **Volume normal : > 15 ml**
  - **Capsulite : 5 à 10 ml**

* Lequesne et al., *Skeletal Radiol* 1981; 6:1-10

# Douleurs inguino-pubiennes sportif

## 4. Etiologies osseuses

- **Ostéonécrose aseptique tête fémorale**
- **Fractures de fatigue**
  - **Sacrum**
  - **Cadre obturateur > aile iliaque**
  - **Col fémoral**
- **Tumeurs osseuses**
  - **Ostéosarcome**

# Pathologie complexe pelvi-fémoral sportif

## Ostéonécrose aseptique tête fémorale

**Cliché en profil urétral susceptible démasquer coquille d'œuf pathognomonique.**

# Pathologie complexe pelvi-fémoral sportif

## Fractures fatigue sacrum

**Scintigraphie :**

**Aspect de sacro-iliite unilatérale.**

# Pathologie complexe pelvi-fémoral sportif

## Fractures fatigue sacrum

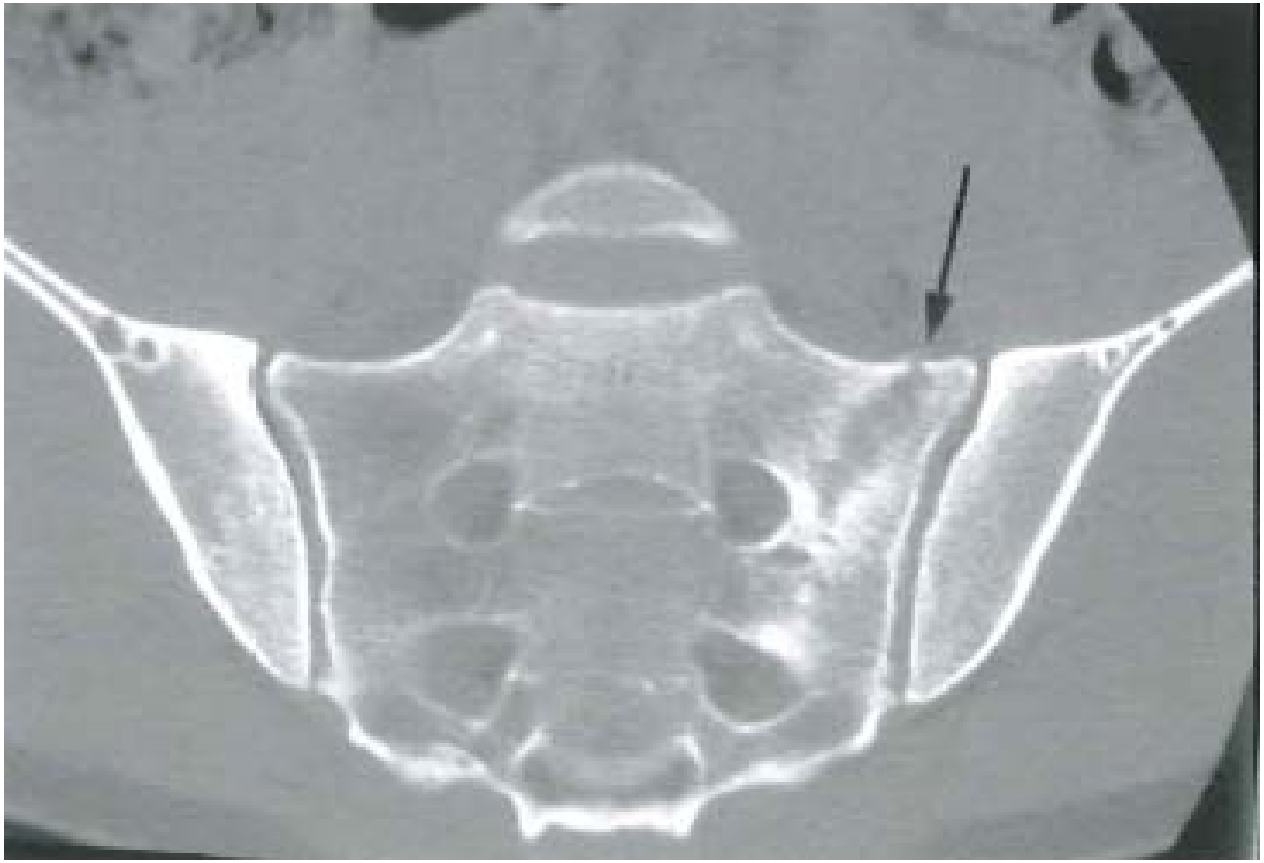

**TDM à 2 mois :**
**trait de fracture bien visible, entouré d'une zone d'ostéosclérose, qui s'étend jusqu'au 2ème trou sacré.**

# Pathologie complexe pelvi-fémoral sportif

## Fractures fatigue aile iliaque

**TDM :**
**fracture oblique de l'aile iliaque. Trait bien visible.**

# Pathologie complexe pelvi-fémoral sportif

## Fractures fatigue aile iliaque

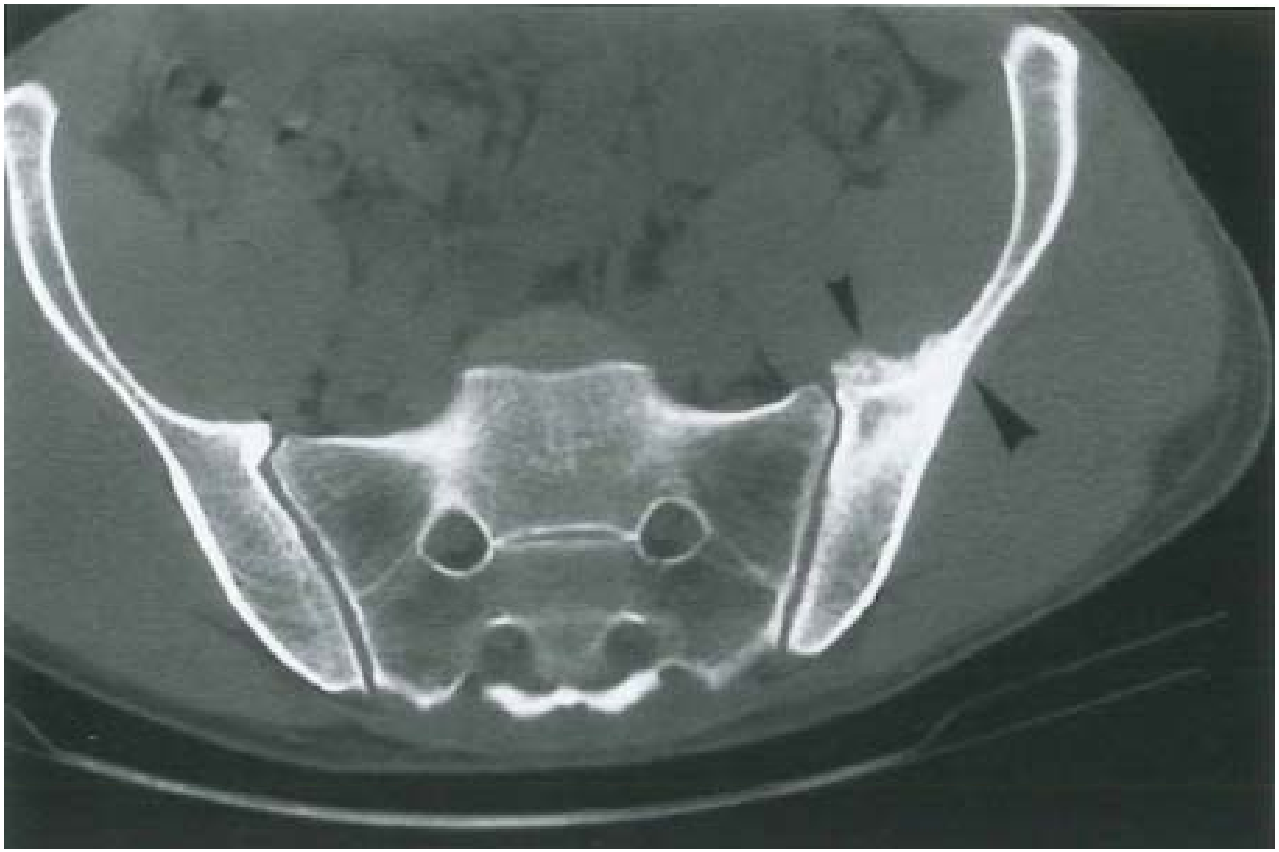

**TDM :**

**FF oblique aile iliaque consolidée. Cal osseux bien visible face interne os et condensation endostée.**

# Pathologie complexe pelvi-fémoral sportif

## Fractures fatigue trou obturateur

**Fracture cadre obturateur.**

# Douleurs inguino-pubiennes sportif

## 5. Syndromes canalaires

- **Nerf ilio-hypogastrique (D12-L1)**
  - **Branches perforantes (sous-costale et sus crête iliaque)**
  - **Branches terminales**
- **Nerf ilio-inguinal (L1)**
- **Nerf génito-fémoral (L1-L8)**
- **Nerf obturateur (L2-L3-L4)**
- **Nerf pudendal ([S2] – S3 – S4)**

# Pathologie complexe pelvi-fémoral sportif

## Syndromes canalaires bassin

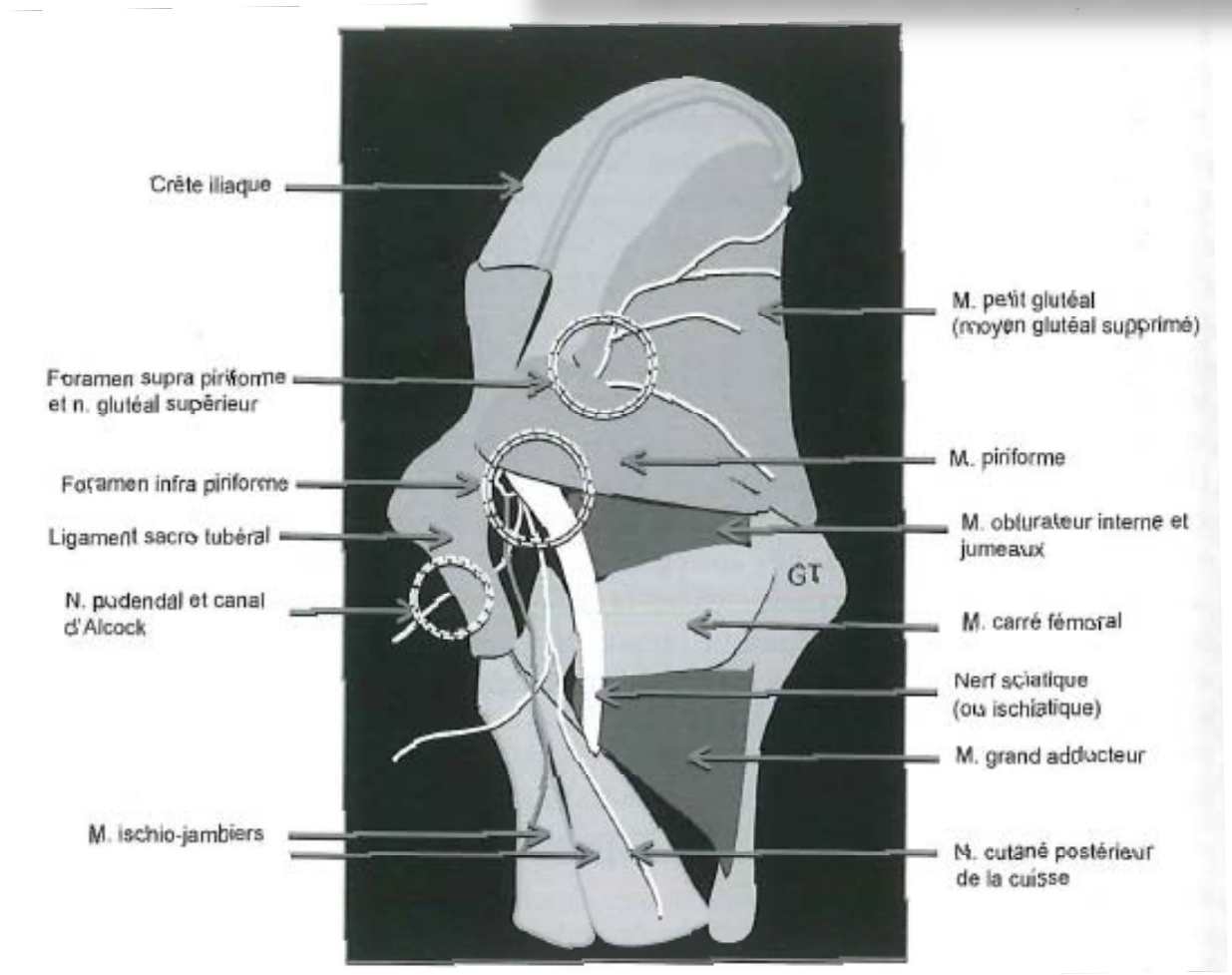


**Schéma simplifié région glutéale profonde** (muscles grand et moyen glutéal plus superficiels sont supprimés) montrant les trois sites principaux de syndromes canalaires : **foramen suprapiriforme, foramen infrapiriforme et canal pudendal ou d'Alcock**

# Nerf ilio-hypogastrique

## Anatomie

- Racines D12-L1
- Rameau perforant latéral (au-dessus crête iliaque)
- Branche terminale

# Pathologie complexe pelvi-fémoral sportif

## Syndromes canalaires bassin

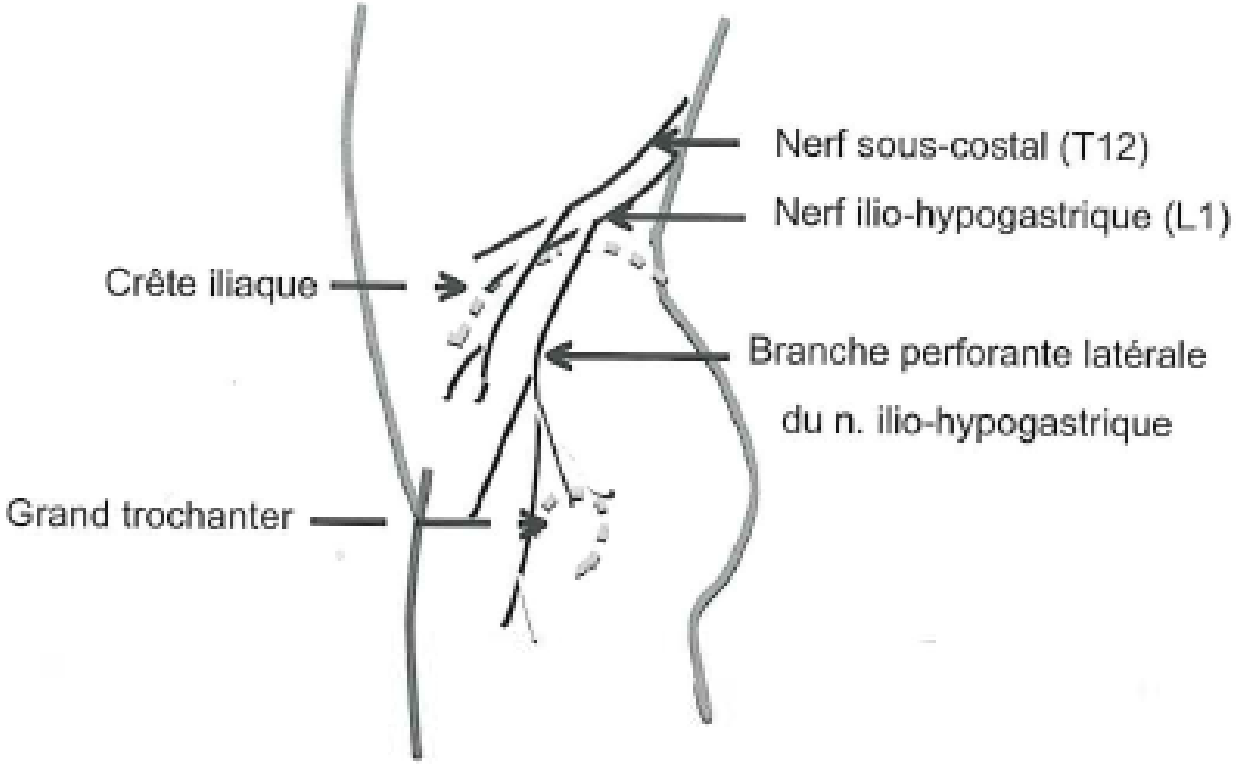


**Branches perforantes latérales nerfs ilio-hypogastriques et sous-costaux.**

# Nerf ilio-hypogastrique

## Rameau perforant latéral : clinique

- Douleurs chroniques face externe hanche
- Topographie trompeuse

  - PCF – méralgie paresthésique

  - sciatalgie tronquée
- Cellulagie « hyperesthésie cutanée »
- Point crête latéral
- Test diagnostique 10 cc Xylocaïne
- Infiltration corticoïdes

# Nerf ilio-hypogastrique

## Branches terminales : clinique

- Douleurs inguinales (brûlures)
- Communes > paroxystiques
- Station assise : ⊕
- Tension muscles abdominaux : ⊕
- Toux et éternuement : ⊕
- Douleurs perdurant plus de 4 semaines après geste chirurgical inguinal
- Position antalgique flexum hanche

# Pathologie complexe pelvi-fémoral sportif

## Syndromes canalaires bassin

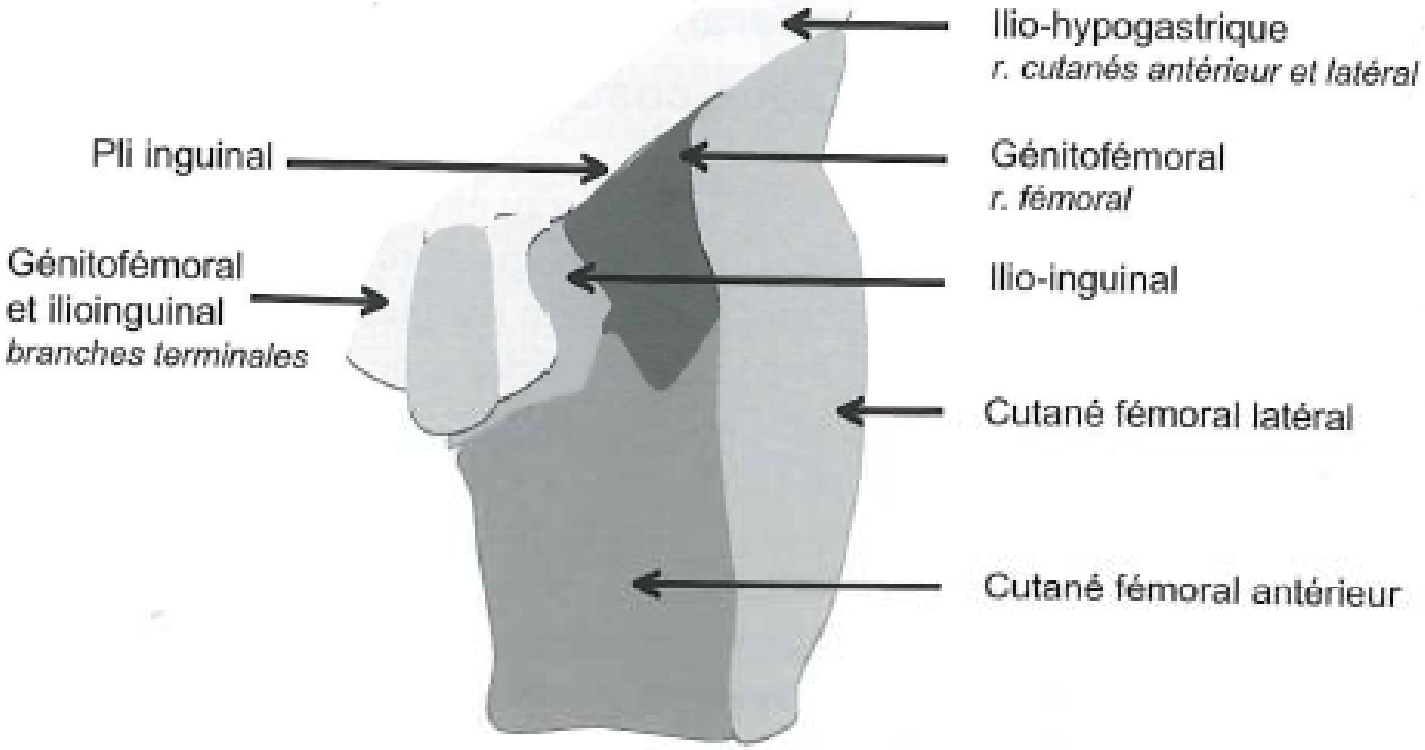


**Zones d'innervation sensitive élective des branches terminales des nerfs ilio-hypogastriques, ilio-inguinaux et génito-fémoraux sur la face antérieure de la cuisse.**

# Nerf ilio-inguinal

## Clinique

- Douleurs inguinales
- Irradiation :
  - Face interne cuisse
  - Grandes lèvres ou scrotum
  - (face dorsale verge)
- Hyperpathie et/ou hypoesthésie

# Nerf génito-fémoral

## Anatomie

- Tableau proche nerf ilio-inguinal
  (chevauchement territoires innervation)
  (variations anatomiques)
- Douleurs + dysesthésies partie haute médiale cuisse
- Douleurs scrotales profondes
- Réflexe crémastérien ↘
- Bloc anesthésique

# Souffrance nerfs ilio-hypogastriques / ilio-inguinaux

## Etiologies

**A. Chirurgical (90%)**

- Appendicectomie
- Chirurgie herniaire (endoscopique)
- Hystérectomie (incision muscle transverse)
- Néphrectomie
- Prise greffon iliaque

**B. Traumatique** (ceinture sécurité)

**microtraumatique - sportive** * **(10%)**

(petites hernies dans aponévrose grand oblique)

* Zirrin P et al., *Br J Surg* 1999; 86:566-568

# Nerf obturateur

## Anatomie

- Racines L2-L3-L4
- Branche postérieure
- Branche antérieure
  - ↳ rameau articulation hanche
  - Innervation motrice (court et long adducteurs)

# Pathologie complexe pelvi-fémoral sportif

## Syndromes canalaires bassin

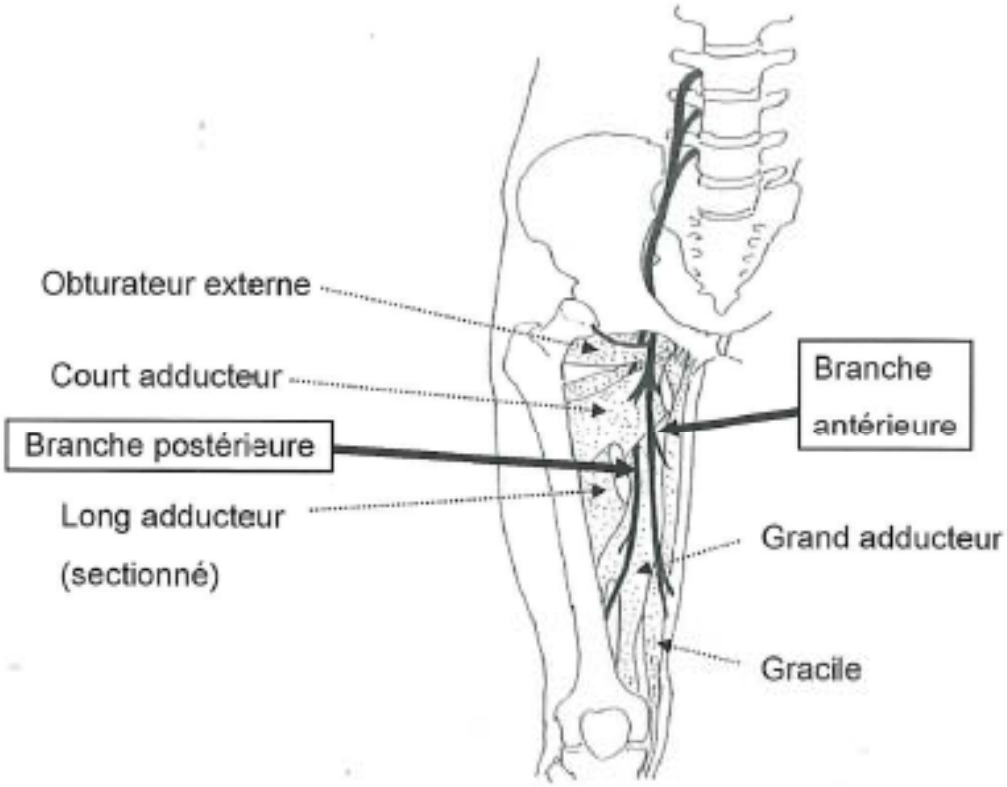


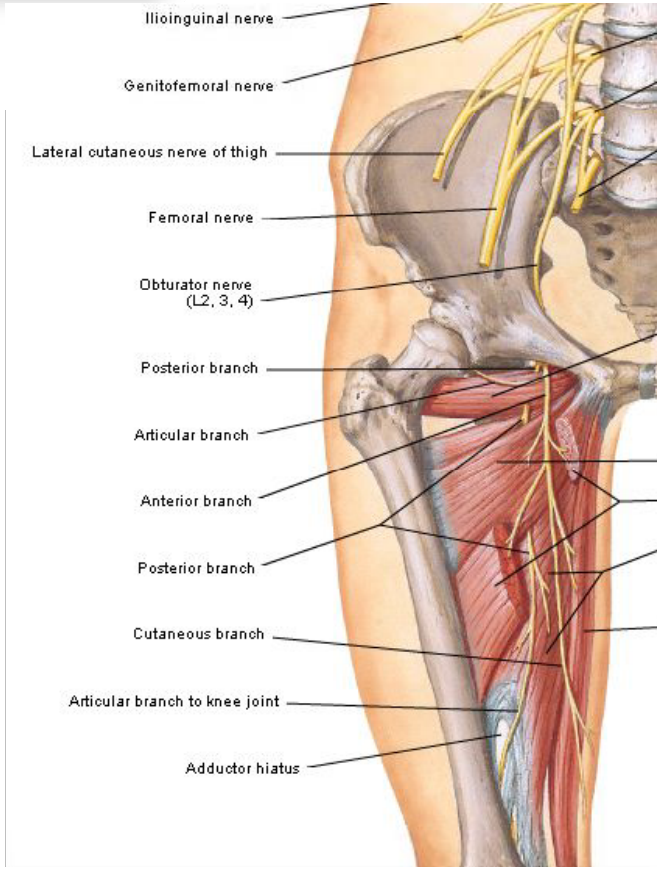


**Anatomie du nerf obturateur.**

# Nerf obturateur

## Clinique

- **Signes sensitifs (si atteinte branche antérieure) :**
  - Douleurs inguinales
  - Douleurs insertion adducteurs
  - Irradiation face interne cuisse – genou
  - Hypoesthésie face interne 2/3 inférieurs cuisse
  - Douleurs ⊕ abduction – extension
    ⊖ flexion (signe Howship – Romberg)
- **Signes moteurs (si lésion sévère) :**
  - Gêne marche
  - Instabilité jambe

# Nerf pudendal

## Anatomie

- Racines S3 et S4 (parfois S2)
- Passage entre 2 ligaments :
  - sacro-épineux
  - sacro-tubéral
- Canal Alcock (dédoublement fascia obturateur interne)

Division en 4 branches terminales :

- Nerf anal (sensibilité marge anus) et motricité sphincter externe strié
- Nerf périnéal (sensitif) (bourses – grandes lèvres)
- Nerf périnéal (moteur) (muscles érecteurs, sphincter strié urètre)
- Nerf dorsal verge ou clitoris

# Pathologie complexe pelvi-fémoral sportif

**Nerf pudendal dans canal d'Alcock**

# Nerf pudendal

## Clinique

- Douleurs (tonalité neurogène)
  périnée – vulve – scrotum – région anale
- Évolution chronique – mode continu

  ( ⚠ douleurs paroxystiques = lésion cordonale
  tumeur queue de cheval)
- Douleurs ⊕ avec position assise
  → patient(e) évite de s'asseoir
- Douleurs ⊖ avec décubitus

# Douleurs inguino-pubiennes sportif

## 6. Pathologies viscérales pelviennes

- Infection urinaire
- Infection prostatique
- Infection gynécologique

# Pathologies pelvi-fémorales

## 7. Autres

- Kyste cordon
- Torsion transitoire cordon spermatique
  ligament rond
- Varicocèle
- Hydrocèle
- Hernies inguinales
- Adénopathies

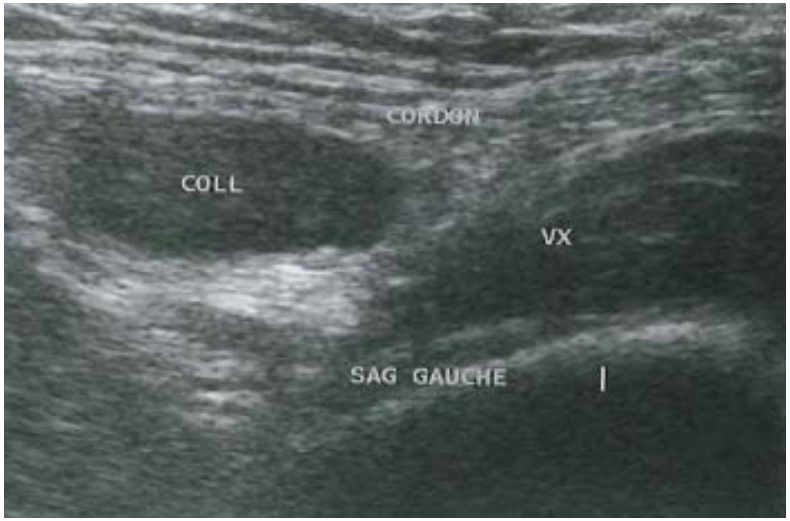

# Pathologie complexe pelvi-fémoral sportif

## Hernie inguinale

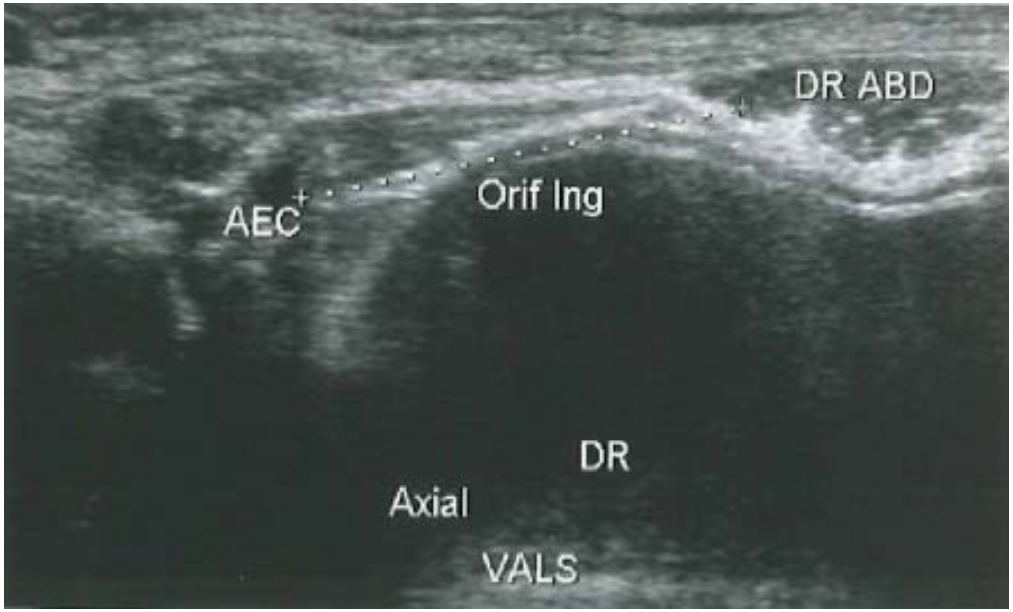


Coupe axiale en Valsalva. Elargissement douloureux au versant médial artère épigastrique caudale. Aspect typique hernie directe sportif.

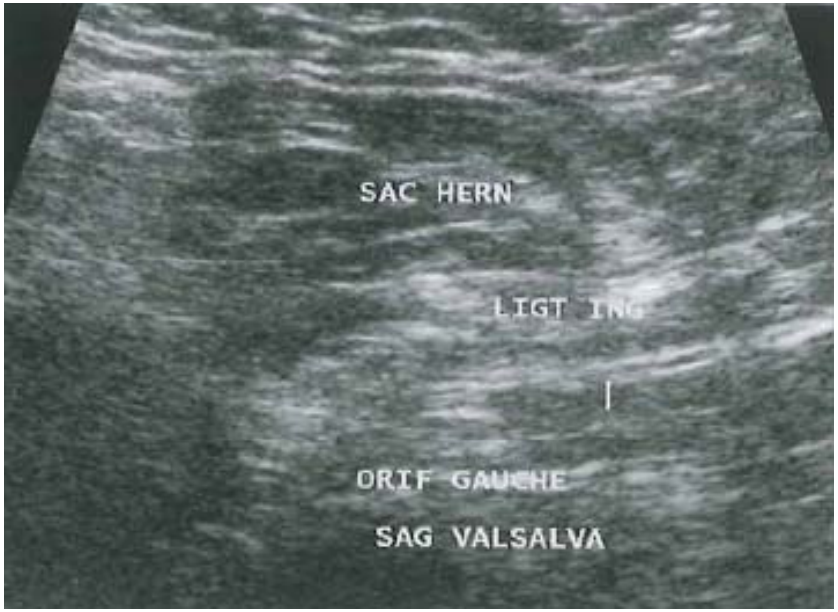


Coupe sagittale en Valsalva.
Sac herniaire bien visible au-dessus ligament inguinal.

# Pathologie complexe pelvi-fémoral sportif

## Hernie inguinale

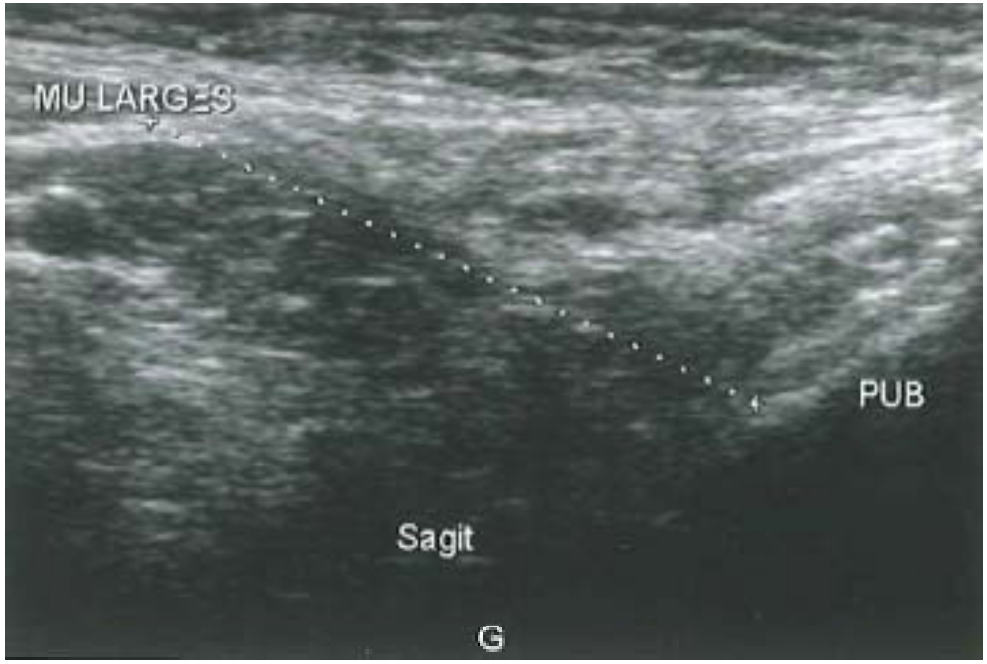


Mesure hauteur canal inguinal chez patient ayant voussure pariétale au versant latéral grand droit abdomen (signe de Malgaigne).

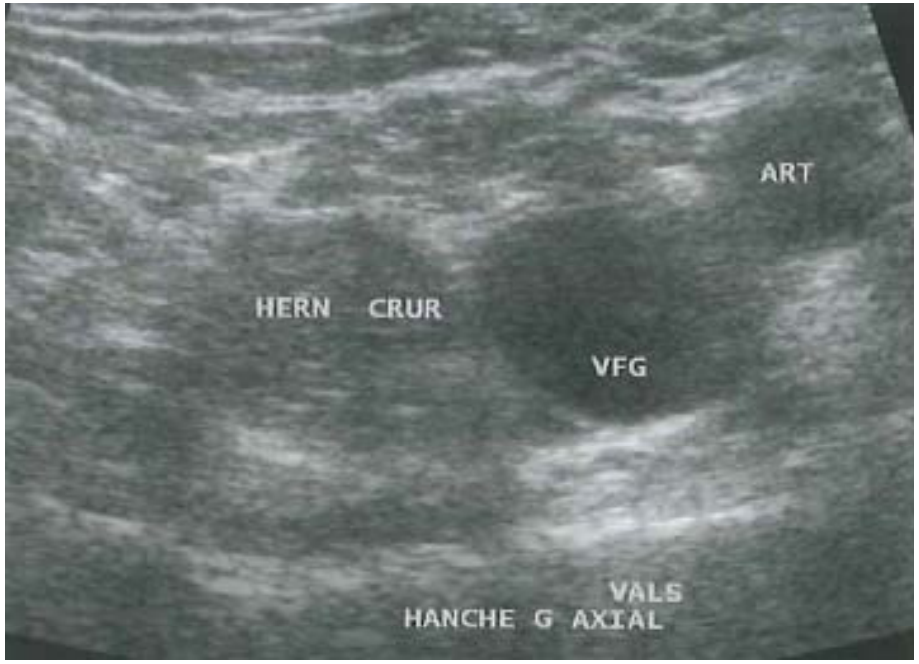


Coupe axiale en Valsalva.
Hernie crurale au versant médial veine fémorale gauche.

# Pathologie complexe pelvi-fémoral sportif

## Adénopathie

**Ganglion inguinal à l'origine d'une douleur chronique chez footballeur ayant mycose interdigitale.**

# Douleurs inguino-pubiennes sportif

## Examen radiographique normal/subnormal

**MESSAGE : 10 ETIOLOGIES!!**

1) Coxarthrose débutante
2) Ostéonécrose aseptique tête fémorale
3) Syndrome douloureux régional complexe (SDRC)
4) Fractures de fatigue
5) Tendino-bursopathies
6) Coxites inflammatoires
7) Chondromatose synoviale
8) Rétraction capsulaire
9) Fissures labrum (<u>réellement responsable douleur</u>)
10) Tumeurs bénignes (ou malignes)

**ET TOUTES LES AUTRES!**

# MERCI DE VOTRE ATTENTION